



## Penatalaksanaan Konjungtivitis Vernal pada Anak

Syarifah Rohaya<sup>1</sup>, Narisha Amelia Putri<sup>2\*</sup>

<sup>1</sup>Departemen Ilmu Kesehatan Mata, RSUD Cut Meutia, Aceh Utara, 24412, Indonesia

<sup>2</sup>Mahasiswa Profesi Dokter, Fakultas Kedokteran Universitas Malikussaleh, Lhokseumawe, 24351, Indonesia

\*Corresponding Author : [narishaameliaputri@gmail.com](mailto:narishaameliaputri@gmail.com)

### Abstrak

Konjungtivitis merupakan radang pada konjungtiva dan dapat diakibatkan oleh karena alergi, virus, bakteri, maupun akibat kontak dengan benda asing dan mengakibatkan timbul keluhan mulai dengan mata merah, gatal, produksi air mata yang meningkat hingga perubahan anatomi pada konjungtiva. Konjungtivitis vernal merupakan salah satu bentuk konjungtivitis alergi yang berulang khas musiman, bersifat bilateral yang sering ditemukan pada anak laki yang berusia kurang dari 10 tahun, diperkirakan diseluruh dunia insiden konjungtivitis vernal berkisar antara 0,1 % – 0,5 % dan cenderung lebih tinggi di negara berkembang. Meskipun biasanya sembuh sendiri, konjungtivitis vernal dapat mengakibatkan komplikasi kornea yang berpotensi membutakan. Pengobatan memerlukan upaya kolaboratif antara dokter mata dan ahli alergi atau imunologi.

**Kata Kunci :** Anak, konjungtivitis, penatalaksanaan, vernal

### Abstract

*Conjunctivitis is an inflammation of the conjunctiva and can be caused by allergies, viruses, bacteria, or as a result of contact with foreign bodies and results in complaints starting with red, itchy eyes, increased tear production to anatomical changes in the conjunctiva. Vernal conjunctivitis is a form of allergic conjunctivitis that recurs seasonally, is bilateral and is often found in boys aged less than 10 years. developing country. Although usually self-limiting, vernal conjunctivitis can result in potentially blinding corneal complications. Treatment requires a collaborative effort between an ophthalmologist and an allergist or immunologist*

**Keywords :** Child, conjunctivitis, management, vernal

### Pendahuluan

Konjungtiva adalah selaput lendir atau lapisan mukosa yang melapisi permukaan dalam kelopak mata (konjungtiva palpebra), berlanjut ke pangkal kelopak (konjungtiva forniks) dan melipat balik melapisi bola mata hingga tepi kanan (konjungtivita bulbi).



Konjungtiva dibagi menjadi tiga bagian yaitu kongtiva palpebra, konjungtiva foorniks dan konjungtiva bulbi (1,2,3).

Konjungtivitis merupakan radang pada konjungtiva dan dapat diakibatkan oleh karena alergi, virus, bakteri, maupun akibat kontak dengan benda asing dan mengakibatkan timbul keluhan mulai dengan mata merah, gatal, produksi air mata yang meningkat hingga perubahan anatomi pada konjungtiva. Konjungtivitis vernal merupakan salah satu bentuk konjungtivitis alergi yang berulang khas musiman, bersifat bilateral, sering pada orang dengan riwayat alergi pada keluarga, sering ditemukan pada anak laki yang berusia kurang dari 10 tahun, diperkirakan diseluruh dunia insiden konjungtivitis vernal berkisar antara 0,1 % – 0,5 % dan cenderung lebih tinggi di negara berkembang (4).

Pasien yang menderita konjungtivitis vernal mengalami gatal-gatal hebat, robekan, fotofobia, dan keluarnya lendir, dan biasanya menunjukkan papila batu besar pada konjungtiva tarsal superior dan konjungtiva limbal. Meskipun biasanya sembuh sendiri, konjungtivitis vernal dapat mengakibatkan komplikasi kornea yang berpotensi membutakan. Pengobatan bentuk alergi mata kronis mungkin memerlukan upaya kolaboratif antara dokter mata dan ahli alergi atau imunologi (5).

## **Pembahasan**

### **A. Definisi**

Konjungtivitis vernalis (KV) merupakan salah satu bentuk proses inflamasi kronik dan berulang pada mata yang pada umumnya bersifat bilateral. Pasien dengan atopi mempunyai risiko lebih besar untuk menderita konjungtivitis vernal (2).

### **B. Epidemiologi**

Konjungtivitis vernal sangat sering terjadi dan paling sering terlihat di daerah dengan jumlah alergen dan serbuk sari musiman yang tinggi. Prevalensi konjungtivitis vernalis lebih tinggi di daerah tropis seperti Afrika, India, Mediteranian, Amerika Tengah dan Selatan, serta Timur Tengah. Konjungtivitis vernalis lebih banyak terdapat pada kulit berwarna dibandingkan kulit putih. Penyakit ini lebih banyak didapatkan pada laki-laki dengan perbandingan 3 : 1. Onset konjungtivitis vernal umumnya terjadi pada dekade pertama dan

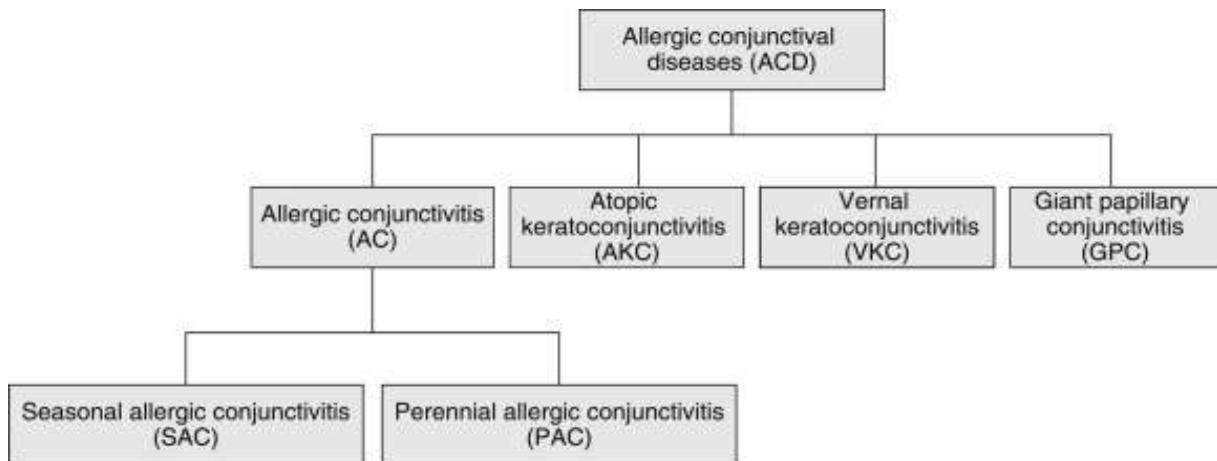
bertahan selama 2 dekade pertama. Gejala biasanya memuncak sebelum masa pubertas dan kemudian mereda. Sebagian besar pasien berusia antara 3-25 tahun (3,2).

### **C. Etiologi**

Kondisi alergi mempengaruhi 30% sampai 50% populasi dunia, dan gejala okular muncul pada 40% sampai 60% individu yang terkena. Prevalensi kondisi alergi menunjukkan peningkatan yang konsisten terkait dengan predisposisi genetik dikombinasikan dengan faktor lingkungan (misalnya makanan, alergen, dan polusi). Data Brasil melaporkan prevalensi rinokonjungtivitis dari 15% sampai 28%. Hingga 44% anak asma di bawah usia 14 tahun melaporkan setidaknya satu gejala mata, walaupun hanya sepertiga dari mereka yang didiagnosis medis konjungtivitis vernal.<sup>6</sup> Etiologi konjungtivitis vernalis sampai saat ini belum diketahui dengan pasti. Beberapa faktor penyebab yang diduga adalah alergen serbuk sari, debu, tungau debu rumah, bulu kucing, makanan, faktor fisik berupa panas sinar matahari atau angin. Reaksi alergi yang terjadi dapat disebabkan oleh satu atau lebih alergen atau bersamaan dengan faktor-faktor lain (6,2).

### **D. Klasifikasi**

Konjungtivitis vernal diklasifikasikan menjadi beberapa jenis sesuai dengan ada atau tidak adanya perubahan proliferaatif pada konjungtiva (perubahan proliferaatif pada konjungtiva mengacu pada proliferasi papiler konjungtiva kelopak mata, termasuk papila raksasa, pembengkakan, dan elevasi konjungtiva limbus), bersamaan dermatitis atopik dan rangsangan mekanis yang diinduksi oleh benda asing (2).

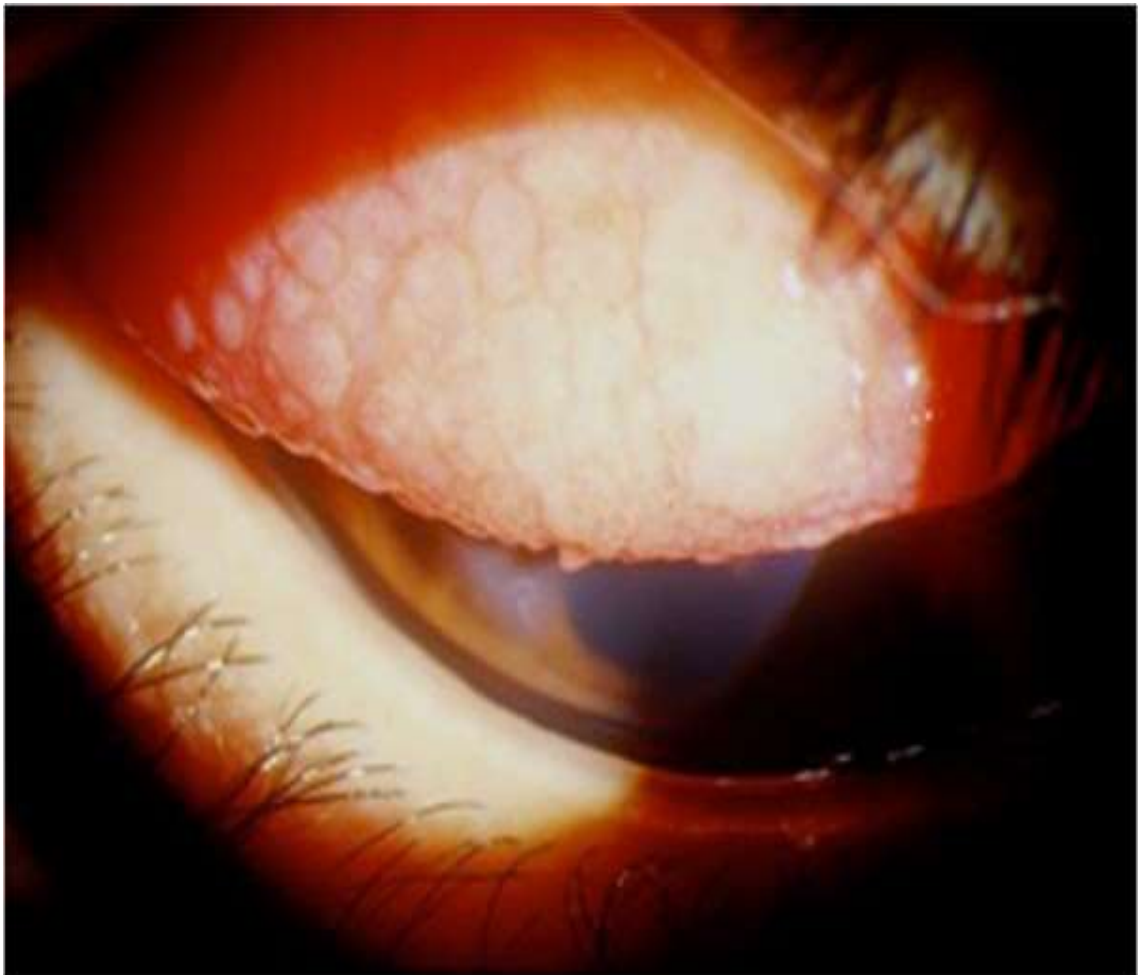

**Gambar 1. Klasifikasi**

Konjungtivitis Vernalis dibedakan menjadi beberapa tipe berdasarkan lokasi khas seperti (2) :

### **1. Tipe Palpebra**

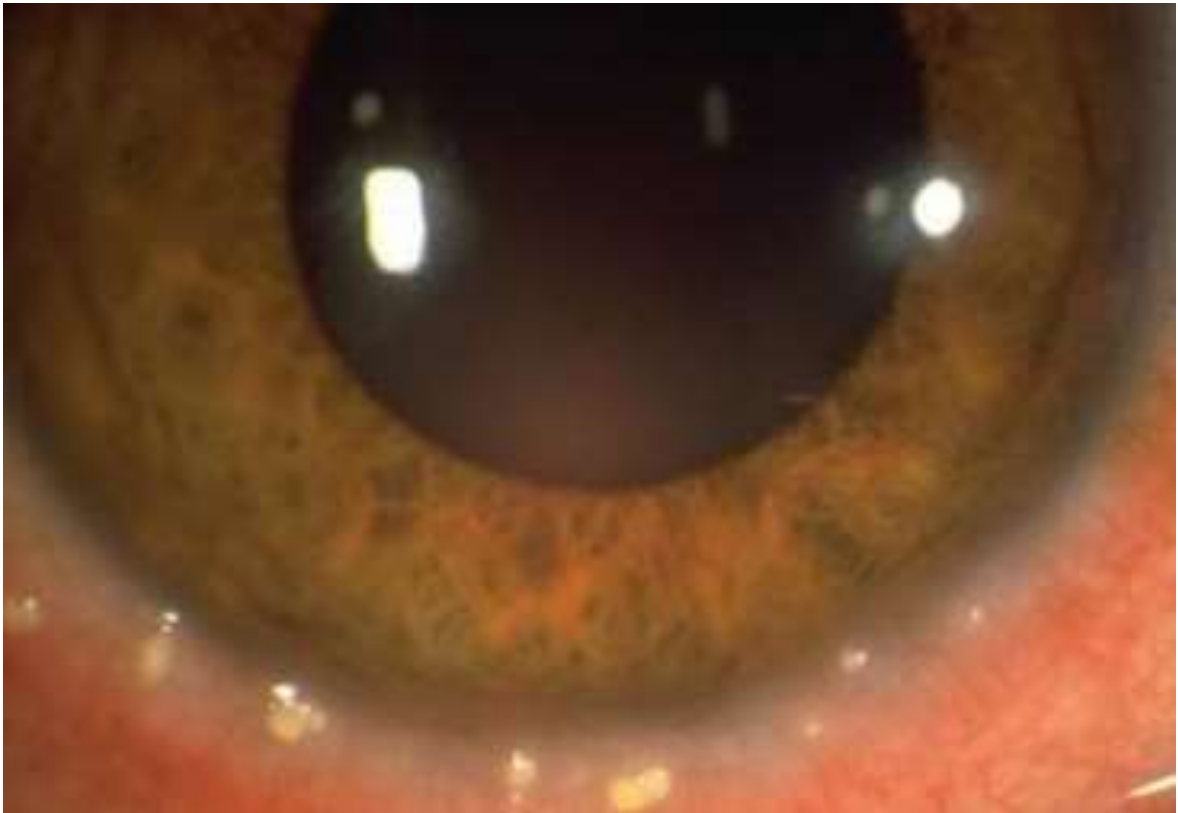Terutama mengenai konjungtiva palpebra superior yaitu terdapat pertumbuhan papil yang besar yang disebut *cobble stone*. Pada beberapa tempat akan mengalami hiperplasi dan diberbagai tempat terjadi atrofi, perubahan mendasar terdapat di substansia propia, dimana substansi propia ini mengalami infiltrasi oleh sel-sel limfosit plasma dan eosinofil. Pada stadium yang lanjut jumlah selsel lapisan plasma dan eosinofil akan semakin meningkat sehingga terbentuk tonjolan-tonjolan jaringan di daerah tarsus dengan disertai pembentukan pembuluh darah baru kapiler ditengahnya (4).



**Gambar 2. Cobble Ston**

## **2. Tipe Limbal**

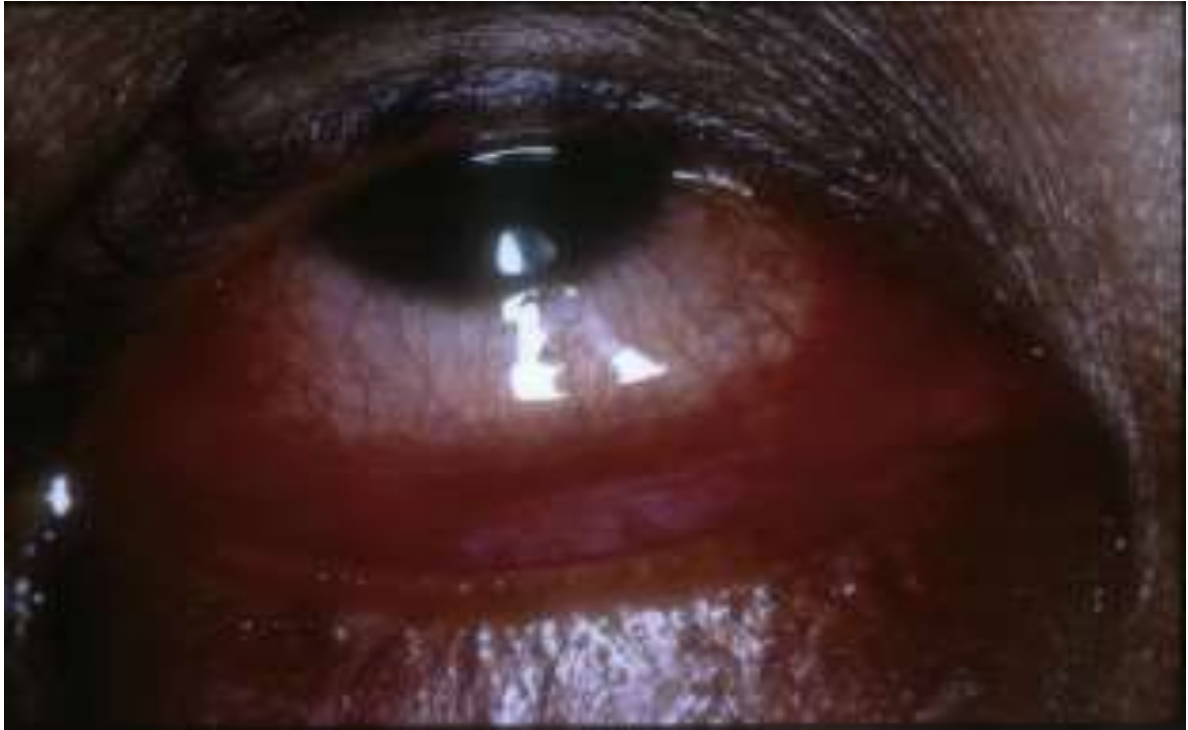Terjadi perubahan yang serupa sebagaimana yang terjadi pada tipe palpebral. Pada bentuk limbal ini terjadi hipertrofi limbal yang membentuk jaringan hiperplastik gelatine. Hipertrofi limbus ini disertai bintik-bintik yang sedikit menonjol, keputihan, yang dikenal sebagai Horner-Trantas dots yang merupakan degenerasi epitel kornea, atau eosinofil dengan bagian epitel limbus kornea (7).



**Gambar 3. Horner-Trantas dots**

## **3. Tipe Bulbar**

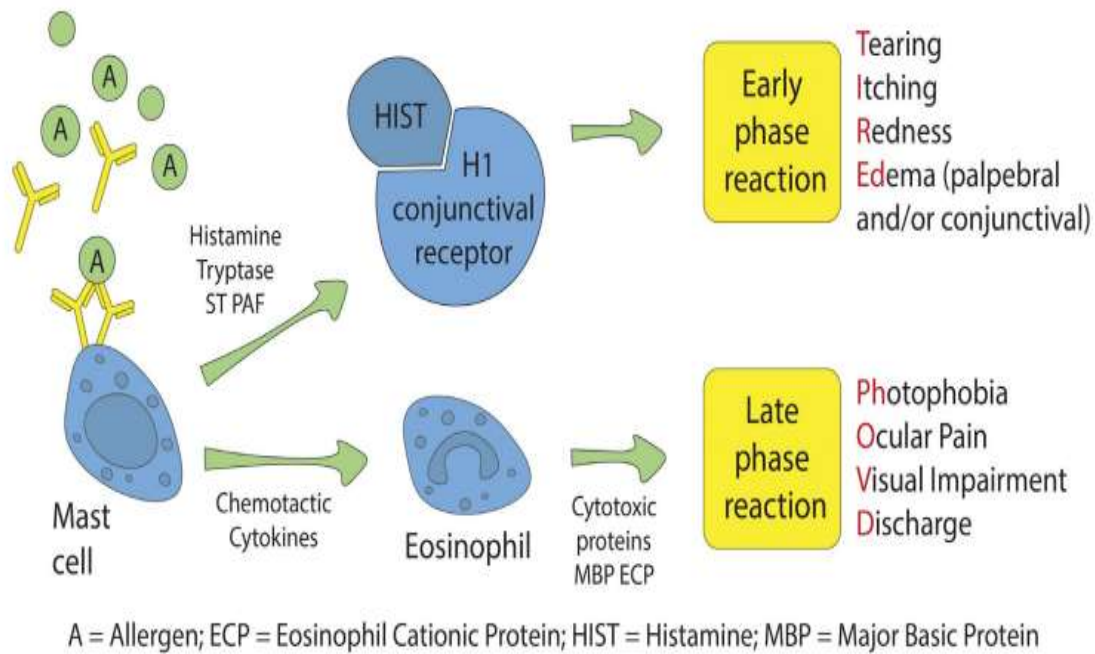
Konjungtiva bulbar dievaluasi menurut hiperemia dan kemosis. Karena kondisi patologis ditandai dengan hiperemia yang nyata, tingkat hiperemia "berat" didefinisikan sebagai pelebaran seluruh pembuluh darah. Kemosis dievaluasi menurut bentuknya.



**Gambar 4. Hiperemis Bulbar**

#### **E. Patogenesis**

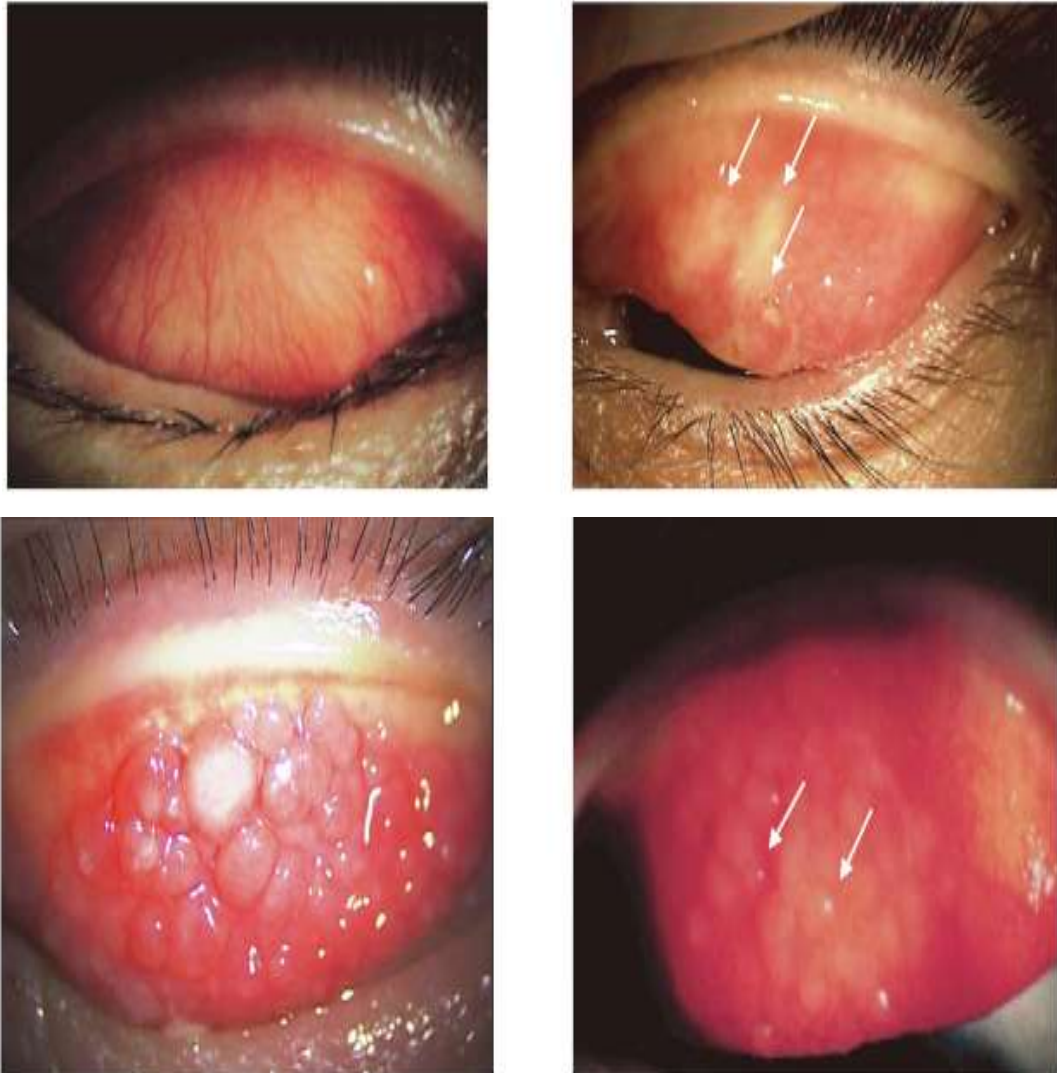
Patogenesis terjadinya kelainan ini belum diketahui secara jelas, tapi terutama dihubungkan dengan reaksi hipersensitivitas pada mata. Reaksi hipersensitivitas tipe I merupakan dasar utama terjadinya proses inflamasi pada konjungtivitis vernalis. Patofisiologi reaksi alergi akut pada konjungtiva terutama disebabkan oleh peradangan yang bergantung pada imunoglobulin E (IgE). Alergi okular kronis melibatkan aktivitas sel inflamasi (eosinofil, limfosit T) dan produksi sitokin. Proses alergi pada dasarnya terjadi dalam dua tahap. Tahap pertama melibatkan aktivasi sel Langerhans, yang berinteraksi dan menyajikan antigen ke limfosit T pembantu. Limfosit T pembantu menghasilkan interleukin (ILs) yang merangsang limfosit B, mengalihkan produksi IgG alergen spesifik ke IgE. Pada tahap kedua, IgE alergen spesifik menempel pada sel mast dan/atau basofil melalui reseptor afinitas tinggi permukaannya. Interaksi antara alergen dan IgE spesifik ini menentukan degranulasi sel mast disertai produksi dan pelepasan mediator inflamasi, seperti mediator vasoaktif (histamin), yang disimpan dalam granula intraselulernya (2,6,8).



**Gambar 5. Patogenesis Konjungtivitis Vernal**

#### F. Penegakan Diagnosis

Gejala klinis utama adalah rasa gatal yang terus menerus pada mata, mata sering berair, rasa terbakar atau seperti ada benda asing di mata. Gejala lainnya fotofobia, ptosis, sekret mata berbentuk mukus seperti benang tebal berwarna hijau atau kuning tua. KV dapat terjadi pada konjungtiva tarsalis atau limbus, atau terjadi bersamaan dengan dominasi pada salah satu tempat tersebut. Pada konjungtiva tarsalis superior dapat dijumpai gambaran papil cobblestone yang menyerupai gambaran mozaik atau hipertrofi papil. Sedangkan pada limbus dijumpai satu atau lebih papil berwarna putih yang disebut sebagai trantas dots, yaitu terdiri dari tumpukan sel-sel eosinofil.<sup>4</sup> Apabila penyakit meluas sampai kornea, disebut sebagai keratokonjungtivitis vernalis (KKV) dan digolongkan ke dalam penyakit yang lebih berat, karena dapat menyebabkan penurunan visus (2).



**Gambar 6. Gambaran Klinis**

Pada pemeriksaan laboratorium didapatkan kadar IgG serum, IgE serum dan air mata, kadar histamin serum dan air mata meningkat; dan adanya IgE spesifik.<sup>9,11</sup> Pemeriksaan mikroskopik dari scraping konjungtiva, patognomonik KV bila dijumpai > 2 sel eosinofil dengan pembesaran lensa objektif 40x.<sup>9,11</sup> Gambaran histopatologik jaringan konjungtiva pada KV dijumpai sel eosinofil, sel mast dan sel basofil. Selain itu juga terjadi perubahan pada mikrovaskular dari sel endotel serta ditemukannya deposit jaringan fibrosis, infiltrasi sel limfosit dan netrofil (2).



Hasil uji kulit umumnya positif terhadap alergen tertentu, terutama serbuk bunga, debu rumah, tungau debu rumah; namun kadang-kadang uji kulit dapat memberikan hasil yang negatif (2,9).

**G. Penatalaksanaan**

Pada umumnya konjungtivitis vernalis dapat sembuh sendiri setelah 2–10 tahun. Tujuan pengobatan pada KV untuk menghilangkan gejala dan menghindari efek iatrogenik yang serius dari obat yang diberikan (kortikosteroid). Perawatan awal terdiri dari tindakan nonfarmakologis yang bertujuan untuk mencegah atau meminimalkan kontak antara alergen dan konjungtiva. Prinsip pengobatan bersifat konservatif. Tata laksana konjungtivitis vernalis berdasarkan beratnya gejala dan tanda penyakit, yaitu (2,6,8,10,11) :

<b>Treatment</b>	First line	Cold compresses/Ocular protection/Allergen and irritant avoidance <b>Lacrimal substitutes</b>
	Second line	<b>Eye drops: Mast cell stabilizers/Antihistamines H1</b> ± Systemic antihistamines
	Third line	Local steroids* Ciclosporine Immunotherapy Surgical treatments* Psychological support

**Gambar 7. Tatalaksana Konjungtivitis Vernal**

**1. Terapi utama**

Terapi utama berupa penghindaran terhadap semua kemungkinan alergen penyebab. Semua pasien harus dididik tentang perawatan mata alergi umum. Tindakan nonfarmakologis meliputi tindakan lingkungan umum untuk mengurangi paparan alergen (misalnya, menghilangkan debu domestik, jamur, dan serbuk sari) dan tindakan khusus, seperti penggunaan kompres air dingin, air mata buatan bebas pengawet, dan pembersihan lokal dengan larutan garam untuk mencuci alergen dari konjungtiva dan kontrak pembuluh

konjungtiva untuk meredakan edema dan hyperemia (8,12). Selain itu, kacamata hitam dapat digunakan untuk mencegah kontak dengan alergen yang ditanggung dan untuk meredakan fotofobia. Pasien harus dilarang menggosok mata, yang menyebabkan degranulasi sel mast dan memperburuk gejala. Jika memungkinkan, mereka perlu menghindari paparan alergen yang diketahui dan melepas lensa kontak (jika ada) (5,6).

## **2. Terapi topikal**

Pemberian vasokonstriktor topikal dapat mengurangi gejala kemerahan dan edem pada konjungtiva. Namun pada beberapa hasil penelitian menunjukkan bahwa penggunaan kombinasi obat vasokonstriktor dan antihistamin topikal (vasocon A) mempunyai efek yang lebih efektif dibanding pemberian yang terpisah. Pemberian stabilisator sel mast yaitu natrium kromoglikat 2% atau sodium kromolyn 4% atau iodoksamid trometamin dapat mencegah degranulasi dan lepasnya substansi vasoaktif, sehingga dapat mengurangi kebutuhan akan kortikosteroid topikal. Pemakaian iodoksamid dikatakan mempunyai efek yang lebih baik dibandingkan dengan natrium kromoglikat 2% maupun sodium kromolyn 4% (2,8).

Pemberian obat antiinflamasi non-steroid topikal seperti diklofenak, suprofen, flubirofen dan ketorolak dapat menghambat kerja enzim siklooksigenase, namun saat ini hanya ketorolak yang mendapat rekomendasi dari *Food Drug Administration*. Bila obat-obatan topikal seperti antihistamin, vasokonstriktor, atau sodium kromolyn tidak adekuat maka dapat dipertimbangkan pemberian kortikosteroid topikal. Allansmith melaporkan bahwa pemberian terapi “pulse” dengan deksametason 1% topikal, diberikan tiap 2 jam, 8 kali sehari kemudian diturunkan secara bertahap selama 1 minggu, dapat mengobati inflamasi pada KV, tetapi bila tidak dalam serangan akut pemberian steroid topikal tidak diperbolehkan. Saat ini preparat steroid digunakan dengan cara injeksi supratarsal pada kasus KV yang refrakter. Siklosporin bekerja menghambat aksi interleukin 2 pada limfosit T dan menekan efek sel T dan eosinofil, terbukti bermanfaat menurunkan gejala dan tanda KV. Terapi untuk kasus berulang yang tidak dapat diobati dengan natrium kromoglikat atau steroid, diberikan siklosporin topikal 2% dan mitomisin-C topikal 0,01% (2,6,10,13).

**Tabel 1. Terapi Topikal**

<b>Klasifikasi</b>	<b>Mekanisme Kerja</b>	<b>Efek Samping</b>	<b>Contoh</b>	<b>Dosis</b>
<b>Artificial Tears</b>	Pengenceran dan penghilangan antigen dari permukaan mata	Penggunaan kronis dapat menyebabkan konjungtivitis kimia karena paparan bahan pengawet	Cellulose derivative	1 tetes hingga 6 kali sehari
<b>Topical Decongestants</b>	Vasokonstriksi melalui stimulasi alfa-adenoreseptor	Konjungtivitis kimiawi, pelebaran pupil kontraindikasi pada pasien dengan glaukoma sudut sempit	Emedastine, ephedrine, naphazoline, pheniramine	1-2 tetes, hingga 4 kali sehari
<b>Topical Antihistamines</b>	Antagonis reseptor histamin yang relatif selektif	Mata terbakar, sakit kepala, rasa pahit	Azelastine, levocabastine	1-2 tetes, hingga 4 kali sehari
<b>Mast Cell Stabilizers</b>	Penyumbatan degranulasi sel mast, menstabilkan sel dan mencegah pelepasan histamin dan mediator terkait	Sensasi terbakar, menyengat dan gatal pada mata	Sodium chromoglycate, lodoxamide, tromethamine, nedocromil	1-2 tetes, 2 hingga 4 kali sehari
<b>Multiple-Action Agents</b>	Antagonis reseptor H1 selektif dan penstabil sel mast	Gatal, iritasi, terbakar, sensasi menyengat, kemerahan mata	Olopatadine, alcaftadine, ketotifen	1 tetes hingga 3 kali sehari
<b>NSAIDs</b>	Siklooksigenase dan penyumbatan prostaglandin	sensasi terbakar, menyengat, dan gatal pada mata	Ketorolac, tromethamine, diclofenac, nevanac	1 tetes hingga 6 kali sehari
<b>Corticosteroid</b>	Mengganggu sintesis protein intraseluler dan menyebabkan penyumbatan fosfolipase A2, enzim yang bertanggung jawab untuk pembentukan asam arakidonat	Peningkatan tekanan intraokular, katarak	Loteprednol, prednisolone, fluormetolone, dexametasone	2/2 jam-4/4 jam selama 3-4 minggu Taper saat digunakan lebih dari 7 hari

<b>Immuno-suppressor</b>	Aktivitas anti- inflamasi/imunomodulator dengan menghambat aktivasi NF-kB, faktor nuklir yang terlibat dalam regulasi gen sitokin imun dan proinflamasi	Mata terbakar, sakit kepala, sensasi benda asing, hiperemia konjungtiva	Cyclosporin	1%-2%: 2-4 kali per har 0.05%: 2-4 kali perhari

### 3. Terapi sistemik

Pengobatan dengan antihistamin sistemik bermanfaat untuk menambah efektivitas pengobatan topikal. Pemberian aspirin dan indometasin (golongan antiinflamasi non-steroid) yang bekerja sebagai penghambat enzim siklooksigenase dilaporkan dapat mengurangi gejala KV. Kortikosteroid sistemik diberikan bila ada indikasi khusus yaitu inflamasi berat pada kornea dan konjungtiva bertujuan untuk mencegah kerusakan jaringan. Pemberian montelukas dilaporkan dapat mengurangi gejala pada pasien KV yang juga menderita asma atau pada pasien yang mempunyai risiko terhadap terapi steroid. Namun hal ini masih dalam perdebatan. Efektivitas pemberian imunoterapi sebagai terapi alergi pada mata sampai saat ini belum memberikan hasil yang memuaskan (2,6,8,14).

### 4. Imunoterapi

Alergen dosis tinggi menginduksi penyimpangan respon imun yang mendukung limfosit Th1, dengan pelepasan interferon gamma (IFN- $\gamma$ ) dan produksi sel T regulator. WHO merekomendasikan imunoterapi spesifik untuk alergen sebagai pendekatan yang efektif pada pasien dengan penyakit alergi, seperti rinokonjungtivitis dan asma. Imunoterapi yang diberikan baik secara sublingual maupun subkutan dapat menginduksi toleransi terhadap alergen dalam jangka pendek dan jangka panjang. Toleransi dapat diarahkan ke respons Th1 dengan meningkatkan sekresi sel pengatur T dari sitokin penghambat IL-10 dan/atau dengan mengubah faktor pertumbuhan  $\beta$ , yang menekan respons Th2 spesifik-alergen. Imunoterapi spesifik meningkatkan gejala okular pada pasien dengan rinokonjungtivitis alergi bahkan setelah penghentian pengobatan. Ambang sensitivitas konjungtiva terhadap alergen meningkat dari sebelum hingga sesudah imunoterapi, dan pengobatan juga menghasilkan pengurangan 63% kebutuhan obat pada pasien. Keputusan

untuk memulai pengobatan tergantung pada beberapa faktor: tingkat keparahan penyakit alergi, respons terhadap tindakan pencegahan lingkungan, penerimaan pasien, dan kepatuhan terhadap pengobatan (6,10).

### **5. Imunosupresi sistemik**

Imunomodulator dapat menjadi pilihan untuk kasus berat yang refrakter terhadap pengobatan topikal untuk menghindari penggunaan kortikosteroid sistemik dan efek samping yang melekat. Baik tacrolimus dan siklosporin bekerja dengan menghambat kalsineurin (fosfatase yang bergantung pada kalsium), yang mengaktifkan faktor nuklir dan menyebabkan proliferasi dan aktivasi sel T. Penghambatan aktivitas kalsineurin menahan jalur pembawa pesan kedua yang terlibat dalam transduksi sinyal, sehingga menghambat produksi dan aktivasi sitokin oleh sel T dan, akhirnya, proses peradangan kronis. Penggunaan inhibitor transduksi sinyal limfosit T dalam pengobatan AKC pada pasien yang refrakter terhadap terapi konvensional atau terapi imunomodulator lainnya terbukti efektif dalam menghemat penggunaan kortikosteroid. Minimal 12 minggu terapi dengan siklosporin sistemik dengan dosis harian 3 sampai 5 mg/kg diperlukan untuk mendapatkan keuntungan dalam pengobatan dermatitis atopik (6,10).

### **6. Antibodi monoclonal**

Obat antibodi monoklonal digunakan untuk mengendalikan penyakit alergi dan mungkin juga berfungsi sebagai pengobatan alternatif untuk alergi mata. Antibodi monoklonal anti-IgE manusia omalizumab, yang diindikasikan untuk pengobatan asma dan urtikaria kronis, juga telah terbukti memiliki efek, meskipun tidak lengkap, pada pengendalian konjungtivitis vernal berat. Dupilumab obat anti-IL-4, yang diindikasikan untuk dermatitis atopik, asma berat, dan rinosinusitis kronis, mungkin juga berguna sebagai pengobatan konjungtivitis vernal (6,13).

### **7. Terapi bedah**

Terapi bedah yang dapat dilakukan adalah otograf konjungtiva dan krio terapi, namun kelemahan kedua terapi ini dapat menyebabkan terjadinya sikatriks, trikiasis, defisiensi air mata dan entropion. Keratotomi superfisial dapat dilakukan untuk reepitelisasi kornea. Eksisi papila raksasa yang terkait dengan konjungtiva autologous, cangkok mukosa mulut atau

membran amnion, dan operasi rekonstruksi, seperti transplantasi sel induk limbal. Intervensi bedah dicadangkan untuk pasien dengan penyakit berat yang mengancam penglihatan, ditandai dengan adanya papila batu besar, ulkus pelindung aktif, defisiensi sel induk limbik dengan konjungtivasi luas, dan jaringan parut kornea yang luas. Pasien-pasien ini biasanya refrakter terhadap terapi farmakologis dan memerlukan pemantauan ketat untuk komplikasi, seperti infeksi, kekeruhan kornea permanen, katarak, dan glaucoma (2,6,8,14).

## **Kesimpulan**

Konjungtivitis vernalis (KV) merupakan salah satu bentuk proses inflamasi kronik dan berulang pada mata yang pada umumnya bersifat bilateral. Pasien dengan atopi mempunyai risiko lebih besar untuk menderita konjungtivitis vernal. Prevalensi konjungtivitis vernalis lebih tinggi di daerah tropis seperti Afrika, India, Mediteranian, Amerika Tengah dan Selatan, serta Timur Tengah. Konjungtivitis vernalis lebih banyak terdapat pada kulit berwarna dibandingkan kulit putih. Penyakit ini lebih banyak didapatkan pada laki-laki dengan perbandingan 3 : 1. Onset konjungtivitis vernal umumnya terjadi pada dekade pertama dan bertahan selama 2 dekade pertama. Gejala biasanya memuncak sebelum masa pubertas dan kemudian mereda. Sebagian besar pasien berusia antara 3-25 tahun (2,3).

Pada umumnya konjungtivitis vernalis dapat sembuh sendiri setelah 2–10 tahun. Tujuan pengobatan pada KV untuk menghilangkan gejala dan menghindari efek iatrogenik yang serius dari obat yang diberikan. Prinsip pengobatan bersifat konservatif. Tata laksana konjungtivitis vernalis berdasarkan beratnya gejala dan tanda penyakit. Terapi utama berupa penghindaran terhadap semua kemungkinan alergen penyebab. Semua pasien harus dididik tentang perawatan mata alergi umum. Tindakan nonfarmakologis meliputi tindakan lingkungan umum untuk mengurangi paparan alergen (misalnya, menghilangkan debu domestik, jamur, dan serbuk sari) dan tindakan khusus, seperti penggunaan kompres air dingin, air mata buatan bebas pengawet, dan pembersihan lokal dengan larutan garam untuk mencuci alergen dari konjungtiva dan kontrak pembuluh konjungtiva untuk meredakan edema dan hyperemia (8,12). Pemberian vasokonstriktor topikal dapat mengurangi gejala kemerahan dan edem pada konjungtiva. Namun pada beberapa hasil penelitian menunjukkan

bahwa penggunaan kombinasi obat vasokonstriktor dan antihistamin topikal (vasocon A) mempunyai efek yang lebih efektif dibanding pemberian yang terpisah (2,8).

### **Daftar Pustaka**

1. Paulsen F, Waschke J, Sobotta : Atlas Anatomi Manusia. 24th Ed. Sugiharto L, Editor. Jakarta: EGC; 2018.
2. Siti Budiati Widyastuti, Siregar SP. Konjungtivitis Vernalis. Sari Pediatr. 2019;5(4):160–4.
3. Ventocilla M. Vernal Conjunctivitis. Drugs Dis Ophthalmol. 2022 Jul;
4. Lukitasari A. Konjungtivitis Vernal. J Kedokt Syiah Kuala. 2019;12:58–61.
5. Jun J, Bielory L, Raizman MB. Vernal Conjunctivitis. Immunol Allergy Clin North Am. 2018 Feb 1;28(1):59–82.
6. Ronconi CS, Issaho DC, Ejzenbaum F, Hopker LM, Solé D, Chong-Neto HJ, Et Al. Brazilian Guidelines For The Monitoring And Treatment Of Pediatric Allergic Conjunctivitis. Arq Bras Oftalmol. 2021 Nov 29;85(4):415–25.
7. La Rosa M, Lionetti E, Reibaldi M, Russo A, Longo A, Leonardi S, Et Al. Allergic Conjunctivitis: A Comprehensive Review Of The Literature. Ital J Pediatr. 2013 Mar 14;39(1):1–8.
8. Berger WE, Granet DB, Kabat AG. Diagnosis And Management Of Allergic Conjunctivitis In Pediatric Patients. Allergy Asthma Proc. 2017 Jan 1;38(1):16–27.
9. Miyazaki D, Takamura E, Uchio E, Ebihara N, Ohno S, Ohashi Y, Et Al. Japanese Guidelines For Allergic Conjunctival Diseases 2020. Allergol Int. 2020 Jul 1;69(3):346–55.
10. Kumar R, Saxena V, Ratageri VH. Standard Treatment Guidelines 2022. O J, Poddar M, Srimukhi A, Editors. India: Indian Academy Of Pediatrics IAP; 2022.
11. Smith M. Vernal Conjunctivitis. UF Heal. 2021;3(2).
12. Bielory L, Delgado L, Katelaris CH, Leonardi A, Rosario N, Vichyanoud P. ICON: Diagnosis And Management Of Allergic Conjunctivitis. Ann Allergy Asthma Immunol. 2020 Feb 1;124(2):118–34.
13. Miyazaki D, Fukushima A, Uchio E, Shoji J, Namba K, Ebihara N, Et Al. Executive Summary: Japanese Guidelines For Allergic Conjunctival Diseases 2021. Allergol Int. 2022 Oct 1;71(4):459–71.
14. Fauquert JL. Diagnosing And Managing Allergic Conjunctivitis In Childhood: The Allergist’s Perspective. Pediatr Allergy Immunol. 2019;30(4):405–14.