



Tumor Cerebri

Ichwanuddin¹, Dwi Novlita Rozi^{2*}

¹Departemen Ilmu Neurologi, RSUD Cut Meutia, Aceh Utara, 24412, Indonesia

²Mahasiswa Profesi Dokter, Fakultas Kedokteran Universitas Malikussaleh, Lhokseumawe, 24351, Indonesia

*Corresponding Author : dwinovlitarozi20@gmail.com

Abstrak

Tumor otak / tumor cerebri adalah suatu lesi ekspansif yang bersifat jinak (benigna) ataupun ganas (maligna), membentuk massa dalam ruang tengkorak kepala (intrakranial) atau di sumsum tulang belakang (medulla spinalis). Pasien perempuan 31 tahun datang ke IGD RSUCM dengan nyeri kepala. Nyeri kepala sudah dirasakan sejak lama dan memberat sejak \pm 1 minggu SMRS. Sebelum di bawa ke rumah sakit, pasien sempat terjatuh di kamar mandi karena merasa kehilangan keseimbangan (hoyong). Riwayat mual muntah (+). Pasien juga mengelukan pandangan kabur pada kedua mata dan penurunan pendengaran pada telinga sebelah kiri. Demam disangkal, BAB dan BAK dalam batas normal. Pasien sebelumnya pernah mengalami gejala yang serupa namun dengan intensitas yang lebih ringan satu tahun yang lalu, namun belum pernah berobat ke bagian neurologi. Riwayat DM (-), Hipertensi (-). Pada pemeriksaan fisik ditemukan kesadaran komposmentis, GCS E4V5M6, tekanan darah 130/80 mmHg, frekuensi nadi 80 x/menit, regular, frekuensi napas 19 x/menit, regular, suhu 36,5^oC. Pada inspeksi mata didapatkan eksoftalmus (-/+). Pada pemeriksaan ketajaman penglihatan didapatkan VOD (2/60) VOS (1/ ∞) dan pada pemeriksaan funduskopi didapatkan papil edema (+/+). Pada pasien juga didapatkan gangguan pendengaran pada telinga sebelah kiri. Dari hasil pemeriksaan ct-scan didapatkan Massa inhomogen dengan intra tumoral haemorrhage pada hemisfer cerebellum kiri (ukuran = AP 5,3 cm x LL 5,1 cm) yang tampak menempel dengan pons paramedian kiri serta sebagian dengan mesencephalon sisi kiri. Massa tampak mendesak ke kanan dan menyebabkan penyempitan ventrikel IV dan menyebabkan hydrocephalus non communicans dan tampak tanda-tanda peningkatan tekanan intracranial.

Kata Kunci : Cerebri, intracranial, tumor

Abstract

Cerebral tumor is an expansive lesion that is benign (benign) or malignant (malignant), forming a mass in the skull space (intracranial) or in the spinal cord (spinal cord). A 31-year-old female patient came to the RSUCM emergency room with a headache. Headaches have been felt for a long time and have been getting worse since \pm 1 week of SMRS. Before being taken to the hospital, the patient had fallen in the bathroom because he felt he had lost his balance. History of nausea and vomiting (+). The patient also complained of blurred vision in both eyes and decreased hearing in the left ear. Denied fever, BAB and BAK within normal limits. The patient had previously experienced similar symptoms but with a lighter intensity one year ago, but had never been to the neurology department. History of DM (-), Hypertension (-). On physical examination found conscious awareness, GCS E4V5M6, blood pressure 130/80 mmHg, pulse 80 x/minute, regular, respiratory rate 19 x/minute, regular, temperature 36.5^oC. On eye inspection, exophthalmos (-/+) was found. On examination of visual acuity found VOD (2/60) VOS (1/ ∞) and on funduscopic examination found papilledema (+/+). The patient also had hearing loss in the left ear. From the results of the ct-scan examination, an inhomogeneous mass with intra-tumoral haemorrhage was found in the left cerebellum



Tumor Cerebri
(Ichwanuddin, Dwi Novlita Rozi)
GALENICAL Volume 2 Nomor 2. Bulan April, Tahun 2023. Hal. 49-65

(size = AP 5.3 cm x LL 5.1 cm) which seemed to be attached to the left paramedian pons and partly to the left mesencephalon. The mass appears to be pressing to the right and causing narrowing of the IV ventricle and causing non-communicans hydrocephalus and there are signs of increased intracranial pressure

Keywords : *Brain, intracranial, tumor*

1. PENDAHULUAN

Tumor otak / tumor cerebri adalah suatu lesi ekspansif yang bersifat jinak (benigna) ataupun ganas (maligna), membentuk massa dalam ruang tengkorak kepala (intrakranial) atau di sumsum tulang belakang (medulla spinalis) (1). Tumor ini lebih dikenal sebagai “neoplasma intrakranial” karena beberapa tumor bukan tumbuh dari jaringan otak (misalnya meningioma dan lymphoma). Akan tetapi, sebagian besar tumor otak memberikan gambaran klinis, pendekatan diagnostik dan pengobatan yang sama (2).

Angka kejadian tumor intrakranial berkisar antara 4,2-5,4 per 100.000 penduduk. Pada semua autopsi yang dilakukan oleh Bernat & Vincent (1987) dijumpai 2% tumor otak. Angka kejadian tumor otak pada anak dibawah 16 tahun adalah 2,4 per 100.000 anak. Tampaknya angka kejadian tumor cenderung naik dengan bertambahnya umur. Tidak diketahui secara pasti perbedaan angka kejadian menurut ras, tempat tinggal maupun iklim (1).

Kira-kira 10% dari semua proses neoplastik di seluruh tubuh ditemukan pada susunan saraf dan selaputnya, 8% berlokasi diruang intrakranial dan 2% di ruang kanalis spinalis. Di Amerika didapat 35.000 kasus baru dari tumor otak setiap tahun, sedang menurut Bertelone, tumor primer susunan saraf pusat dijumpai 10% dari seluruh penyakit neurologi yang ditemukan di Rumah Sakit Umum. Data di Indonesia tentang tumor susunan saraf pusat belum dilaporkan. Angka kejadian tumor otak pada anak-anak terbanyak pada dekade pertama, sedang pada dewasa pada usia 30-70 dengan puncak usia 40-65 tahun (2,3).

Proses neoplastik atau proses malignansi di susunan saraf mencakup neoplasma saraf primer dan non-saraf atau metastatic (4). Urutan frekuensi neoplasma di dalam ruang tengkorak adalah sebagai berikut : (1) glioma (41%), (2) meningioma (17%), (3) adenoma hipofisis (13%), (4) neurilemoma (12%), (5) neoplasma metastatik dan (6) neoplasma pembuluh darah serebral (3).

Tumor Cerebri
(Ichwanuddin, Dwi Novlita Rozi)
GALENICAL Volume 2 Nomor 2. Bulan April, Tahun 2023. Hal. 49-65

Diagnosa tumor otak ditegakkan berdasarkan pemeriksaan klinis dan pemeriksaan penunjang yaitu pemeriksaan radiologi dan patologi anatomi. Dengan pemeriksaan klinis kadang sulit menegakkan diagnosa tumor otak apalagi membedakan yang benigna dan yang maligna, karena gejala klinis yang ditemukan tergantung dari lokasi tumor, kecepatan pertumbuhan masa tumor dan cepatnya timbul gejala tekanan tinggi intrakranial serta efek dari masa tumor ke jaringan otak yang dapat menyebabkan kompresi, invasi dan destruksi dari jaringan otak (3).

2. ILUSTRASI KASUS

2.1 Identitas Pasien

Nama : Ny. O
Jenis Kelamin : Perempuan
Usia : 35 tahun
Tanggal Lahir : 28 Juni 2021
Alamat : Lhokseumawe
Status Perkawinan : Menikah
Agama : Islam
Pekerjaan : IRT
Pendidikan : S1
Suku Bangsa : Aceh

2.2 Anamnesis

2.2.1 Keluhan Utama

Nyeri kepala

2.2.2 Keluhan Tambahan

Mual, muntah, kehilangan keseimbangan (hoyong), pandangan kabur pada kedua mata dan penurunan pendengaran pada telinga sebelah kiri.

2.2.3 Riwayat Penyakit Sekarang

Pasien datang ke IGD RSUCM dengan nyeri kepala. Nyeri kepala sudah dirasakan sejak lama dan memberat sejak \pm 1 minggu SMRS. Sebelum di bawa ke rumah sakit, pasien sempat terjatuh di kamar mandi karena merasa kehilangan keseimbangan (hoyong). Riwayat mual muntah (+). Pasien juga mengelukan pandangan kabur pada kedua mata dan penurunan pendengaran pada telinga sebelah kiri. Demam disangkal, BAB dan BAK dalam batas normal.

2.2.4 Riwayat Penyakit Dahulu

Pasien sebelumnya pernah mengalami gejala yang serupa namun dengan intensitas yang lebih ringan satu tahun yang lalu, namun belum pernah berobat ke bagian neurologi. Riwayat DM (-), Hipertensi (-).

2.2.5 Riwayat Penyakit Keluarga

Pasien mengaku tidak ada keluarga yang mengalami hal yang serupa dengan pasien. Riwayat keluarga mengalami Hipertensi dan DM disangkal.

2.2.6 Riwayat Penggunaan Obat

Riwayat pengobatan tidak ada.

2.2.7 Riwayat Kebiasaan

Riwayat kebiasaan tidak ada

2.3 Pemeriksaan Fisik

2.3.1 Keadaan Umum : Sakit berat

2.3.2 Kesadaran : E₄V₅M₆ (Composmentis)

2.3.3 Vital Sign

Tekanan Darah : 130/80 mmHg
Nadi : 80 x/menit
Pernafasaan : 19 x/menit
Suhu : 36,5°C

2.3.4 Status Generalis

Pemeriksaan Fisik

Kulit

Warna : kuning langsung
Turgor : cepat kembali
Capillary refill : kurang dari 2 detik
Sianosis : Tidak ada
Ikterus : Tidak ada
Oedema : Tidak ada
Anemia : Tidak ada

Kepala

Rambut : Hitam
Bentuk : normocephali

Mata

Konjungtiva : pucat (-/-)
Sklera : ikterik (-/-)

Tumor Cerebri
(Ichwanuddin, Dwi Novlita Rozi)
GALENICAL Volume 2 Nomor 2. Bulan April, Tahun 2023. Hal. 49-65

Pupil : bulat isokor, ϕ 2mm/ 2mm
Reflek Cahaya : RCL(++), RCTL (++)
Palpebra : tidak tampak udem
Funduskopi : papil edema (++)
Bola mata : eksoftalmus (-/+)

Telinga

Selaput pendengaran : tidak dapat dinilai
Penyumbatan : -/-
Serumen : -/-
Perdarahan : -/-
Cairan : -/-
Lubang : lapang

Hidung

Deviiasi septum : tidak ada
Sekret : tidak ada

Mulut

Bibir : sudut bibir simetris
Lidah : tidak ada deviasi
Tonsil : T1/T1
Faring : merah muda

Leher

Trakhea : terletak ditengah
Kelenjar tiroid : tidak teraba membesar
Kaku : negatif

Thoraks

Paru

Inspeksi : Pergerakan dan bentuk dada simetris, pectus
Excavatum (+), retraksi intercostal (-)
Palpasi : Fremitus taktil dada kiri dan kanan sama
Perkusi : Sonor diseluruh lapang paru kanan kiri
Auskultasi : Vesikuler seluruh lapang paru (++), Rhonki (-/-), Wheezing
(-/-)

Jantung

Inspeksi : Ictus cordis tidak terlihat
Palpasi : Ictus cordis teraba di ICS V Linea medial linea
midclavicula

Tumor Cerebri
(Ichwanuddin, Dwi Novlita Rozi)
GALENICAL Volume 2 Nomor 2. Bulan April, Tahun 2023. Hal. 49-65

Perkusi : Batas kiri jantung : ICS V Linea Mid Clavikula Sinistra
 Batas kanan jantung : ICS V Linea Parasternal Dextra
 Auskultasi : BJ I > BJ II, bising(-), reguler

Abdomen

Inspeksi : Simetris, distensi (-), tumor (-), vena collateral (-)
 Palpasi : Nyeri tekan (-), Pembesaran hati (-), Pembesaran Limpa (-)
 Perkusi : Timpani di keempat kuadran abdomen
 Auskultasi : Peristalitik 3x/menit

Ekstremitas :

Pemeriksaan	Superior		Inferior	
	Kanan	Kiri	Kanan	Kiri
Sianosis	Negative	Negative	Negative	Negative
Edema	Negative	Negative	Negative	Negative

Kelenjar Getah Bening

Pre-aurikuler : tidak teraba membesar
 Post-aurikuler : tidak teraba membesar
 Sub-mandibula : tidak teraba membesar
 Supra-clavícula : tidak teraba membesar
 Axilla : tidak teraba membesar
 Inguinal : tidak teraba membesar

Status Neurologis

GCS : E4M6V5
 Pupil : isokor Ø (2mm/2mm)
 Reflek cahaya langsung : (+/+)
 Reflek cahaya tidak langsung : (+/+)

Tanda Rangsang Meningeal

Kaku Kuduk : (-)
Laseque sign : (-)
Kernig sign : (-)

Nervus Kranialis

1. N.I (Olfaktorius)

Dalam batas normal

Tumor Cerebri
(Ichwanuddin, Dwi Novlita Rozi)
GALENICAL Volume 2 Nomor 2. Bulan April, Tahun 2023. Hal. 49-65

2. N.II (Optikus)

Ketajaman Penglihatan : VOD 2/60, VOS 1/∞, Lapang Pandang : OD (dalam batas normal), OS (tidak dapat dinilai)

3. N.III, IV, VI (Okulomotorius, Troklearis, Abdusen)

Celah Kelopak Mata : Ptosis (-/-), Exophthalmus (-/+), Nistagmus (-/-)
Pupil

- a. Bentuk : Bentuk bulat, isokor, diameter 2mm/2m
- b. Refleks : RCL (+/+), RCTL (+/+), Akomodasi Pupil (+)

4. N.V (Trigeminalis)

- a. Sensorik : Dalam batas normal
- b. Motorik : Dalam batas normal
- c. Refleks : Kornea (+/+)

5. N-VII (Fasialis) :

- a. Sensorik : Tidak dilakukan pemeriksaan
- b. Motorik : Angkat Alis (+/+), Terlihat Simetris Kanan Dan Kiri, Menutup Mata (+/+), Menggembungkan Pipi Simetris, Menyeringai Kanan (baik), Kiri (baik).

6. N.VIII (Vestibulocochlearis)

Daya Pendengaran (+/-), Tes Rinne, Weber, dan Swabach : tidak dilakukan

7. N.IX dan N.X (Glosspharingeus dan Vagus)

- a. Motorik
 - Menyebutkan “aaa” : Disfonia (-) / Afonia (-)
 - Kembungkan pipi : Kanan (baik), Kiri (baik)
 - Menelan : Disfagia (-)
 - Membuka mulut
 - Palatum molle : tidak ada deviasi
 - Arkus faring : tidak ada deviasi
 - Uvula : tidak ada deviasi
- b. Sensorik
 - 1/3 posterior lidah : dalam batas normal
 - Reflek muntah : dalam batas normal

8. N.XI (Accesorius)

- a. Gerakan kepala : dapat melawan tahanan
- b. Leher : dapat melawan tahanan
- c. Bahu : dapat melawan tahanan

9. N-XII (Hipoglosus)

- a. Tremor lidah : tidak ditemukan
- b. Atrofi lidah : tidak ditemukan

Tumor Cerebri
(Ichwanuddin, Dwi Novlita Rozi)
GALENICAL Volume 2 Nomor 2. Bulan April, Tahun 2023. Hal. 49-65

- c. Ujung lidah istirahat : tidak ada deviasi
- d. Ujung lidah dijulurkan : tidak ada deviasi
- e. Fasikulasi : tidak ditemukan

Motorik

- Pergerakan : (+/+)
- Kekuatan : 5555/5555
5555/5555
- Tonus otot : Normotonus / Normotonus
Normotonus / Normotonus
- Atrofi otot : Eutrofi / Eutrofi
Eutrofi / Eutrofi

Sensorik

- Sensorik Eksteroseptif : dalam batas normal
- Sensorik proptopatik : dalam batas normal

Reflek Fisiologis

- Biceps : (+2/+2)
- Triceps : (+2/+2)
- Patella : (+2/+2)
- Achilles : (+2/+2)

Reflek Patologis

- Tromner : (-/-)
- Hoffman : (-/-)
- Babinski : (-/-)
- Chaddock : (-/-)
- Gordon : (-/-)
- Oppenheim : (-/-)
- Schaefer : (-/-)

Fungsi Otonom

- Miksi : Dalam batas normal
- Defekasi : Dalam batas normal
- Hidrosis : Dalam batas normal

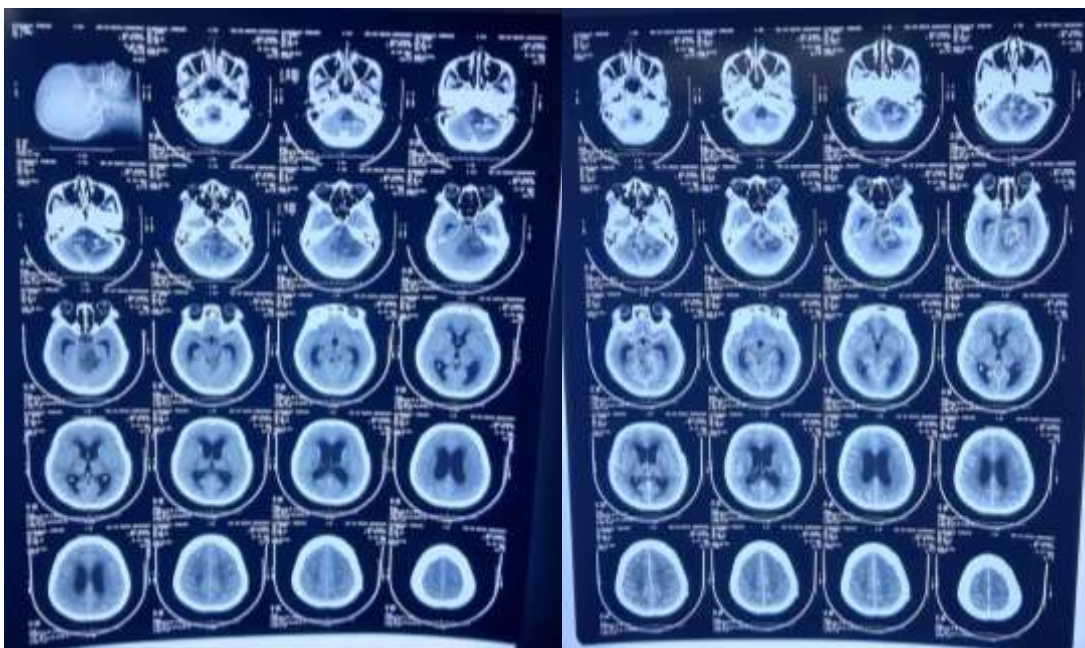
2.4 Pemeriksaan Penunjang

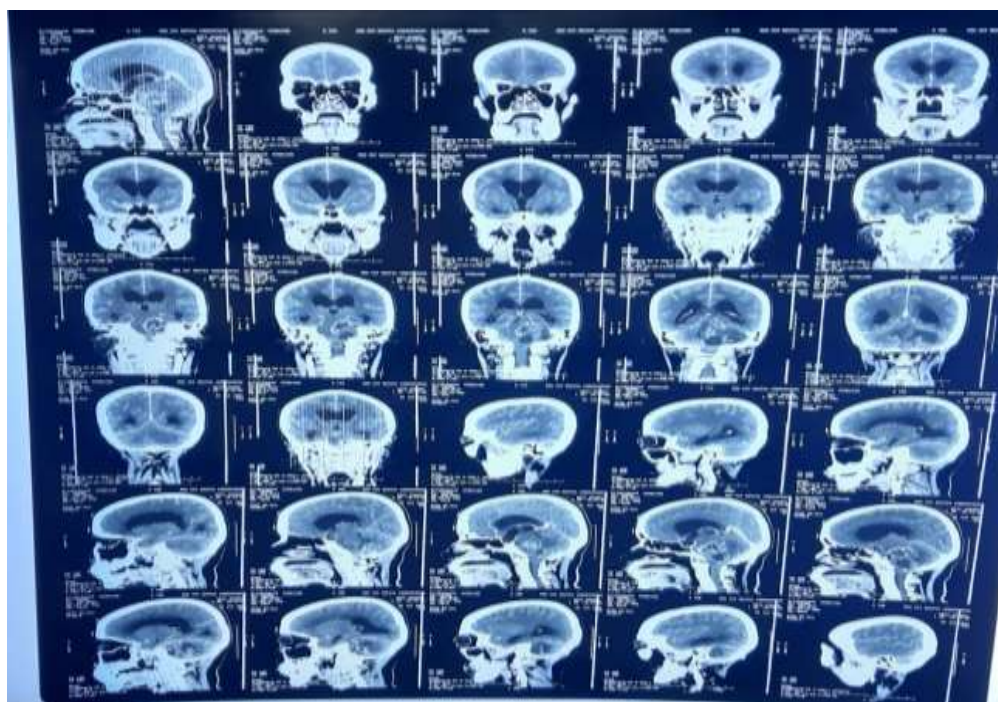
1. Laboratorium

Tabel 1. Pemeriksaan Laboratorium

Jenis Pemeriksaan	Hasil	Nilai Rujukan
Darah Rutin		
Hemoglobin	15,00	13,0-18,0 g/dl
Hematokrit	41,2	37-47 %
Eritrosit	4,81	4,5-6,5 x 10 ⁶ /mm ³
MCV	85,7	79-99 fL
MCH	31,3	27,0-31,2 pg
MCHC	36,5	33,0-37,0 g/dl
Leukosit	9,8	4,0-11,0 x 10 ³ /mm ³
Trombosit	152	150-450 x 10 ³ /mm ³
RDW-CV	10,1	11,5-14,5%
Kimia Darah		
Fungsi Ginjal		
Ureum	17	< 50 mg/dL
Kreatinin	0,7	0,6 – 1,1 mg/dL
Asam Urat	3,5	3,4-7,0 mg/dL
Glukosa Darah		
Glukosa Darah Sewaktu	107	70-110 mg/dL
Imunologi		
Cov-2 Antigen	Negatif	Negatif

2. Radiologi (CT-Scan Kepala Dengan Kontras)





Gambar 1. CT-Scan Kepala dengan Kontras

Massa inhomogen dengan intra tumoral haemorrhage pada hemisfer cerebellum kiri (ukuran = AP 5,3 cm x LL 5,1 cm) yang tampak menempel dengan pons paramedian kiri serta sebagian dengan mesencephalon sisi kiri. Massa tampak mendesak ke kanan dan menyebabkan penyempitan ventrikel IV dan menyebabkan hydrocephalus non communicans. Tampak tanda-tanda peningkatan tekanan intracranial.

2.5 Diagnosis

Diagnosis Klinis : Cephalgia Kronik + Buta Kategori 3 pada Mata Kanan + Buta Kategori 4 pada Mata Kiri + Gangguan Pendengaran Telinga Kiri

Diagnosis Topik : Cerebellum

Diagnosis Etiologi : Tumor cerebri

Diagnosis Patologis : Hyperplasia

2.6 Prognosis

Ad vitam : dubia ad bonam

Ad functionam : dubia ad malam

Ad sanationam : dubia ad bonam

2.7 Penatalaksanaan

- IVFD RL 20 gtt/i
- Injeksi Ketorolac 30 mg/ 8 j

Tumor Cerebri
(Ichwanuddin, Dwi Novlita Rozi)
GALENICAL Volume 2 Nomor 2. Bulan April, Tahun 2023. Hal. 49-65

- Injeksi Ondansetron amp/ 12 j
- Injeksi Citicolin 500 mg/ 12 j
- Injeksi Ranitidin amp/ 12 j
- Injeksi Omeprazole 1 vial/ 12 j
- Injeksi Dexamethasone 1 amp/ 8 j
- Oral : Paracetamol 3 x 500 mg, Vestigo 2 x 6 mg, Flunarizine 2 x 5 mg, Capcam 2x1

3. PEMBAHASAN

Pasien perempuan 31 tahun datang ke IGD RSUD Cut Meutia dengan nyeri kepala. Nyeri kepala sudah dirasakan sejak lama dan memberat sejak \pm 1 minggu SMRS. Sebelum di bawa ke rumah sakit, pasien sempat terjatuh di kamar mandi karena merasa kehilangan keseimbangan (hoyong). Riwayat mual muntah (+). Pasien juga mengelukan pandangan kabur pada kedua mata dan penurunan pendengaran pada telinga sebelah kiri. Demam disangkal, BAB dan BAK dalam batas normal.

Hasil pemeriksaan fisik ditemukan kesadaran kompos mentis, GCS E4V5M6, tekanan darah 130/80 mmHg, frekuensi nadi 80 x/menit, regular, frekuensi napas 19 x/menit, regular, suhu 36,5°C. Pemeriksaan inspeksi mata didapatkan eksoftalmus (-/+). Pemeriksaan ketajaman penglihatan didapati VOD (2/60), VOS (1/∞) dan pada pemeriksaan funduskopi didapati papil edema (+/+). Pada pasien juga didapati gangguan pendengaran pada telinga sebelah kiri.

Hasil pemeriksaan CT-scan didapati massa inhomogen dengan intra tumoral haemorrhage pada hemisfer cerebellum kiri (ukuran = AP 5,3 cm x LL 5,1 cm) yang tampak menempel dengan pons paramedian kiri serta sebagian dengan mesencephalon sisi kiri. Massa tampak mendesak ke kanan dan menyebabkan penyempitan ventrikel IV dan menyebabkan hydrocephalus non communicans dan tampak tanda-tanda peningkatan tekanan intracranial.

Angka kejadian tumor otak pada anak-anak di Indonesia terbanyak pada dekade pertama, sedang pada dewasa pada usia 30-70 dengan puncak usia 40-65 tahun. Anak dibawah 16 tahun, angka kejadian tumor otak adalah 2,4 per 100.000 anak. Angka kejadian tumor cenderung naik dengan bertambahnya umur dan lebih sering terjadi pada laki-laki dibandingkan perempuan (5,6,7,8).

Tumor Cerebri
(Ichwanuddin, Dwi Novlita Rozi)
GALENICAL Volume 2 Nomor 2. Bulan April, Tahun 2023. Hal. 49-65

Penyebab tersering dari nyeri kepala pada tumor otak adalah traksi pada struktur peka nyeri baik intra- maupun ekstrakranial. Pada tumor otak, traksi biasanya terjadi akibat perluasan dari jaringan tumor, edema dan atau perdarahan. Struktur peka nyeri intra- maupun ekstrakranial meliputi sinus venosus, arteri dura dan serebri, duramater, kulit, jaringan subkutan dan otot, serta periosteum dari kranium. Sedangkan parenkim otak tidak sensitif terhadap nyeri karena kurang memiliki reseptor nyeri (misalnya: *free nerve ending*) (9,10).

Selain itu, penting untuk diketahui bahwa peningkatan TIK dapat menyebabkan nyeri kepala. Kemungkinan hal ini dapat dijelaskan dengan adanya obstruksi periodik dari sistem ventrikel (misalnya *ball valving*) dari massa di dalam sistem ventrikel atau kompresi intermiten dari massa (seringkali berbentuk pedunkuler) pada system ventrikel.

Pasien mengeluhkan kehilangan keseimbangan (hoyong), hal tersebut sesuai dengan hasil pemeriksaan CT-scan yaitu ditemukan massa inhomogen dengan intra tumoral haemorrhage pada hemisfer serebelum kiri (ukuran = AP 5,3 cm x LL 5,1 cm). Fungsi cerebellum adalah sebagai pusat koordinasi yang mempertahankan keseimbangan dan mengontrol tonus otot melalui sirkuit regulasi dan mekanisme umpan balik yang kompleks, dan memastikan eksekusi semua proses motorik terarah yang tepat dan terkoordinasi dengan baik secara sementara.

Secara fungsional cerebellum terbagi menjadi 3 komponen yaitu vestibuloserebelum (mengatur keseimbangan), spinoserebelum (mengontrol postur serta gaya berjalan), dan serebroserebelum (berperan untuk kehalusan dan ketepatan seluruh gerakan terkontrol halus). Jika terdapat lesi vestibuloserebelum menyebabkan (1) disekuilibrium, pasien mengalami kesulitan berdiri tegak (*astasia*) dan berjalan (*abasia*), dan gaya berjalan pasien lebar-lebar dan tidak stabil, menyerupai gaya berjalan orang yang sedang mabuk (*ataksia trunkal*); (2) Gangguan okulomotor, *nistagmus*. Gangguan serebular fungsi okulomotor bermanifestasi sebagai gangguan kemampuan mempertahankan tatapan seseorang terhadap objek yang diam atau bergerak. Hasilnya adalah gerakan *pursuit* sakadik dan *gaze-evoked nystagmus* (11,14).

Jika terdapat lesi spinoserebelum menyebabkan : (1) Lesi lobus anterior dan bagian superior vermis di an di dekat garis tengah, menimbulkan ataksia cara berdiri (*stance*) dan gaya berjalan (*gait*). Pasien yang menderita gangguan ini menunjukkan cara berjalan yang lebar dan tidak stabil yang berdeviasi ke sisi lesi, dan terdapat kecenderungan untuk

Tumor Cerebri
(Ichwanuddin, Dwi Novlita Rozi)
GALENICAL Volume 2 Nomor 2. Bulan April, Tahun 2023. Hal. 49-65

jatuh ke sisi tersebut; (2) Lesi bagian inferior vermis menyebabkan ataksia *stance* (astasia) yang lebih berat dibandingkan ataksia gait. Pasien mengalami kesulitan untuk duduk atau berdiri dengan stabil dan pada tes *Romberg* bergoyang secara perlahan ke belakang dan ke depan (12,13,14,15).

Jika terdapat lesi serebroserebelum menyebabkan : (1) Dekomposisi gerakan volunteer yaitu dismetria (ketidakmampuan untuk menghentikan gerakan terarah tepat pada waktunya, bermanifestasi (misalnya) sebagai gerakan jari melewati lokasi target. Disinergia adalah hilangnya kerjasama yang tepat pada beberapa kelompok otot dalam eksekusi gerakan tertentu; masing-masing otot berkontraksi tapi tidak dapat bekerjasama secara tepat. Disdiadokokinesia adalah gangguan gerakan bergantian secara cepat akibat kerusakan koordinasi ketepatan waktu beberapa kelompok otot antagonistic : gerakan seperti pronasi dan supinasi tangan secara cepat menjadi lambat, terputus-putus, dan tidak berirama. Intention tremor/tremor aksi terutama terlihat pada gerakan langsung dan menjadi lebih berat ketika jari semakin dekat dengan target; (2) hipotonia dan hiporefleksia dan (3) disartria dan disartrofonias patah-patah (*scanning*) (11,14,16).

Hasil pemeriksaan ditemukan massa inhomogen dengan intra tumoral *haemorrhage* pada hemisfer serebelum kiri (ukuran = AP 5,3 cm x LL 5,1 cm) juga menyebabkan dari hasil pemeriksaan inspeksi diapati eksoftalmus pada mata sebelah kiri yang disebabkan oleh karena adanya penekanan pada struktur intrakranial.

Pasien juga mengalami mual muntah yang disebabkan oleh peningkatan tekanan intrakranial. Gejala yang umum dijumpai pada peningkatan TIK :

1. Sakit kepala merupakan gejala umum pada peningkatan TIK. Sakit kepala terjadi karena traksi atau distorsi arteri dan vena dan duramater akan memberikan gejala yang berat pada pagi hari dan diperberat oleh aktivitas, batuk, mengangkat, bersin.
2. Muntah proyektil dapat menyertai gejala pada peningkatan TIK.
3. Edema papil disebabkan transmisi tekanan melalui selubung nervus optikus yang berhubungan dengan rongga subaraknoid di otak.
4. Defisit neurologis seperti didapatkan gejala perubahan tingkat kesadaran, gelisah, iritabilitas, letargi dan penurunan fungsi motorik.
5. Bila peningkatan TIK berlanjut dan progresif berhubungan dengan penggeseran jaringan otak maka akan terjadi sindroma herniasi dan tanda-tanda umum

Tumor Cerebri
(Ichwanuddin, Dwi Novlita Rozi)
GALENICAL Volume 2 Nomor 2. Bulan April, Tahun 2023. Hal. 49-65

Cushing's triad (hipertensi, bradikardi, respirasi ireguler) muncul. Pola nafas akan dapat membantu melokalisasi level cedera.

Pasien juga mengelukan pandangan kabur pada kedua mata dan penurunan pendengaran pada telinga sebelah kiri. Hal tersebut sesuai dengan hasil temuan CT-*scan* yaitu massa yang tampak menempel dengan pons paramedian kiri dan mendesak ke kanan serta sebagian menempel dengan mesencephalon sisi kiri.

Massa yang menempel dengan pons paramedian kiri dan mendesak ke kanan menyebabkan penyempitan ventrikel IV karena aspek dorsal pons membentuk bagian superior dasar ventrikel IV sehingga menyebabkan hydrocephalus non communicans dan tampak tanda-tanda peningkatan tekanan intracranial yang tampak pada hasil CT-*scan*.

Massa yang sebagian menempel dengan mesencephalon sisi kiri menyebabkan pandangan kabur dan gangguan pendengaran pada pasien. Pada mesencephalon terdapat celah diantara pedunculus yang disebut fosa interpeduncularis, yaitu tempat keluarnya dua nervus okulomotorius (N.III) dari batang otak. Pedunculus serebri menghilang ke arah kaudal ketika memasuki pons yang mana diarah rostral, struktur ini dikelilingi oleh traktus optikus sebelum memasuki hemisfer serebri.

Pada aspek dorsal mesencephalon memiliki empat tonjolan yang secara keseluruhan disebut *lamina quadrigemina*. Informasi visual diproses di dua tonjolan atas (*kolikul superior*), sedangkan informasi auditorik diproses di dua penonjolan bagian bawah (*kolikul inferior*), yang lebih kecil. Pada aspek lateral lamina quadrigemina juga terdapat dua penonjolan kecil yang disebut korpus genikulatum mediale (area *relay* auditorik) dan korpus genikulatum laterale (area *relay* visual). Karena pada pasien letak lesinya di atas traktus kortikobulbar (kortikonuklear) maka manifestasinya ipsilateral yaitu gangguan pendengaran di telinga kiri dan pandangan kabur yang dirasakan lebih berat pada mata sebelah kiri. Ketajaman penglihatan didapatkan VOD 2/60 dan VOS 1/∞, sehingga dapat dikategorikan sebagai buta menurut WHO, dengan klasifikasi sebagai berikut:

Terapi yang diberikan pada pasien ini berupa cairan RL 20 gtt/i, Injeksi Ketorolac 30 mg/8 jam, Injeksi Ondansetron amp/12 jam, Injeksi Citicolin 500 mg/12 jam, Injeksi Ranitidin amp/12 jam, Injeksi Omeprazole 1 vial/12 jam, Injeksi Dexamethasone 1 amp/8 jam, Paracetamol 3 x 500 mg, Vastigo 2 x 6 mg, Flunarizine 2 x 5 mg, Capcam 2 x 1.

Ketorolac diberikan sebagai anti nyeri karena bersifat analgesik poten dengan anti-inflamasi sedang. Ketorolac memperlihatkan efektivitas sebanding morfin, masa kerjanya

Tumor Cerebri
(Ichwanuddin, Dwi Novlita Rozi)
GALENICAL Volume 2 Nomor 2. Bulan April, Tahun 2023. Hal. 49-65

lebih panjang dan efek sampingnya lebih ringan. Ondansetron bekerja dengan menghambat ikatan serotonin pada reseptor 5HT₃, sehingga membuat penggunaanya tidak mual dan berhenti muntah. Citicolin adalah obat yang bekerja dengan cara meningkatkan senyawa kimia di otak bernama *phospholipid phosphatidylcholine*. Senyawa ini memiliki efek untuk melindungi otak, mempertahankan fungsi otak secara normal, serta mengurangi jaringan otak yang rusak akibat cedera. Selain itu, citicolin mampu meningkatkan aliran darah dan konsumsi oksigen di otak.

Ranitidine diberikan untuk mengurangi gejala gastritis, dan mencegah terjadinya stress ulcer bekerja sebagai antagonis reseptor H₂ bekerja menghambat sekresi asam lambung. Omeprazole merupakan obat golongan proton pump inhibitor yang digunakan untuk menurunkan produksi asam berlebih pada lambung. Dexamethasone, pemberian kortikosteroid untuk mengurangi nyeri pada 85% kasus, dan dapat menghasilkan perbaikan neurologis. Paracetamol diberikan sebagai pereda nyeri (analgesic).

Vastigo (Betahistine Mesylate) bekerja dengan mempengaruhi perpindahan kalsium sehingga pembuluh darah bekerja lebih santai dalam proses. digunakan untuk pencegahan migrain (sakit kepala sebelah), pencegahan gangguan perifer (gangguan atau kelainan saraf yang terjadi memengaruhi saraf di luar otak dan saraf tulang belakang) dan serebrovaskular (gangguan pembuluh darah pada otak), pencegahan vertigo (pusing yang berputar) dan gangguan vestibular (gangguan yang menyebabkan seseorang merasa goyah, pusing, pening, atau memiliki sensasi gerakan). Flunarizine merupakan golongan obat calcium channel blocker dan memiliki aktivitas memblok histamin H₁. Obat ini digunakan untuk profilaksis migrain, penyakit oklusi vaskular perifer, vertigo sentral dan perifer.

4. KESIMPULAN

Tumor otak adalah suatu lesi ekspansif yang bersifat jinak (benigna) ataupun ganas (maligna), membentuk massa dalam ruang tengkorak kepala (intrakranial) atau di sumsum tulang belakang (medulla spinalis). Tumor ini lebih dikenal sebagai “neoplasma intrakranial” karena beberapa tumor bukan tumbuh dari jaringan otak (misalnya meningioma dan lymphoma). Akan tetapi, sebagian besar tumor otak memberikan gambaran klinis, pendekatan diagnostik dan pengobatan yang sama

Tumor Cerebri
(Ichwanuddin, Dwi Novlita Rozi)
GALENICAL Volume 2 Nomor 2. Bulan April, Tahun 2023. Hal. 49-65

Telah dilaporkan adanya kasus pasien perempuan 31 tahun datang ke IGD RSUUD Cut Meutia dengan nyeri kepala. Nyeri kepala sudah dirasakan sejak lama dan memberat sejak \pm 1 minggu SMRS. Sebelum di bawa ke rumah sakit, pasien sempat terjatuh di kamar mandi karena merasa kehilangan keseimbangan (hoyong). Riwayat mual muntah (+). Pasien sebelumnya pernah mengalami gejala yang serupa namun dengan intensitas yang lebih ringan satu tahun yang lalu, namun belum pernah berobat ke bagian neurologi.

Pada inspeksi mata didapatkan eksoftalmus (-/+). Pada pemeriksaan ketajaman penglihatan didapati VOD (2/60) VOS (1/ ∞) dan pada pemeriksaan funduskopi didapati papil edema (+/+). Pada pasien juga didapati gangguan pendengaran pada telinga sebelah kiri.

Hasil pemeriksaan CT-scan didapati massa inhomogen dengan intra tumoral haemorrhage pada hemisfer cerebellum kiri (ukuran = AP 5,3 cm x LL 5,1 cm) yang tampak menempel dengan pons paramedian kiri serta sebagian dengan mesencephalon sisi kiri. Massa tampak mendesak ke kanan dan menyebabkan penyempitan ventrikel IV dan menyebabkan hydrocephalus non communicans dan tampak tanda-tanda peningkatan tekanan intracranial.

Terapi yang diberikan pada pasien ini berupa cairan RL 20 gtt/i, Injeksi Ketorolac 30 mg/8 jam, Injeksi Ondansetron amp/12 jam, Injeksi Citicolin 500 mg/12 jam, Injeksi Ranitidin amp/12 jam, Injeksi Omeprazole 1 vial/ 12 jam, Injeksi Dexamethasone 1 amp/ 8 jam, Paracetamol 3 x 500 mg, Vastigo 2 x 6 mg, Flunarizine 2 x 5 mg, Capcam 2 x 1.

DAFTAR PUSTAKA

1. Japardi I. Tekanan Tinggi Intrakranial. Sumatera Utara: USU digital library; 2002.
2. Greenberg HS, Chandler WF, Sandler HM. Brain Tumors. New York: Oxford University Press; 1999.
3. Mardjono M. Neurologi Klinis Dasar. Jakarta: Dian Rakyat; 2006. 390–396 p.
4. Pillay P. Brain Tumors [Internet]. 2009. Available from: http://www.drprempillay.org/eng/services_brain_tumors.htm. (Accessed at: 2011, September 3)
5. Sitepu F, Nara P. Metastasis Tumor di Otak. Cermin Dunia Kedokteran; 1985.
6. Valery F. Stroke Panduan Bergambar tentang Pencegahan dan Pemulihan Stroke. Jakarta: Bhuana Ilmu Populer; 2006.
7. Noback RC. The Human Nervous System - Structure and Function. 6 th ed. Italy: Humana Press; 2005.

Tumor Cerebri
(Ichwanuddin, Dwi Novlita Rozi)
GALENICAL Volume 2 Nomor 2. Bulan April, Tahun 2023. Hal. 49-65

8. Daulay N-. Struktur Otak dan Keberfungsiannya pada Anak dengan Gangguan Spektrum Autis: Kajian Neuropsikologi. *Bul Psikol.* 2017;25:11–25.
9. Purves. *Neuroscience : Third Edition.* Massachusetts: Sinauer Associates. Inc; 2004.
10. White J, et.al. Bud23 methylates G1575 of 18S rRNA and is required for efficient nuclear export of pre-40S subunits. *Mol Cell Biol.* 2008;28(10):3151–61.
11. Annegers J, Laws EJ, Kurland L, Grabow J. Head trauma and subsequent brain tumors. *Neurosurgery.* 1979;4:203–6.
12. Japardi I. *Gambaran CT-Scan pada Tumor Otak Benigna.* Sumatera Utara: USU digital library; 2002.
13. Harsono. *Buku Ajar Neurologi Klinis.* Yogyakarta: Gajah Mada University Press; 2008. 201–207 p.
14. Enggariani. *Tumor Otak (Brain Tumor) [Internet].* 2008. Available from: <http://belibis-a17.com/2008/10/23/602/>. (Accessed at: 2011, September 3)
15. Deangelis LM. Brain tumor. *N Engl J Med.* 2001;344.
16. Gurney JG et al. Head Injury as a Risk Factor for Brain Tumor in Children: Result from Multicenter Control Study [Internet]. 1996. Available from: <http://www.jstor.org/pss/3702147>. (Accessed at: 2011, 19 September)